

Abordaje pterional



Álvaro Campero^{1,2}, Daniel Londoño Herrera³, Pablo Ajler⁴

¹Servicio de Neurocirugía, Hospital Padilla, Tucumán, Argentina; ²Servicio de Neurocirugía, Sanatorio Modelo, Tucumán, Argentina. ³Servicio de Neurocirugía, Universidad de Antioquia, Medellín, Colombia.

⁴Servicio de Neurocirugía, Hospital Italiano, Buenos Aires, Argentina.

RESUMEN

Objetivo: describir, paso a paso, la realización de un abordaje pterional (AP).

Descripción: Posición: El paciente es colocado en decúbito dorsal, con la cabeza rotada contralateral y deflexionada.

Incisión: se extiende desde la línea media hasta el borde inferior del arco cigomático, 1 cm adelante del trago. Disección interfascial: tiene varios referentes anatómicos: la arteria temporal superficial, el reborde orbitario y al arco cigomático en su porción inferior. La incisión se inicia en la línea temporal superior, 2 cm posterior del reborde orbitario, y se extiende en dirección al sector medio del arco cigomático. Desinserción del músculo temporal: se procede a realizar un corte muscular hasta alcanzar el plano óseo, y se realiza una disección subperiosteal. Craneotomía: la remoción ósea debe lograr una exposición suficiente de la fisura silviana, con mayor exposición del lóbulo frontal; así, deben exponerse los giros frontales medio e inferior y el giro temporal superior. Apertura dural: en dos colgajos, uno frontal y otro temporal.

Conclusión: el AP constituye aún hoy día una técnica actual y vigente, que se resiste a ser olvidada, cuya aplicación juiciosa permite acceso a un gran número de patologías de la base de cráneo anterior y media.

Palabras clave: Abordaje Pterional; Base de Cráneo; Fisura Silviana; Microcirugía

ABSTRACT

Objective: the aim of this study is to describe, step by step, the pterional approach.

Description: position: the patient is placed supine, and the head rotated and also deflected. Incision: from the midline to the zygomatic arch, 1 cm in front of the tragus. Interfascial dissection: the landmarks: superficial temporal artery, orbital rim and zygomatic arch. The incision started at the level of the superior temporal line, 2 cm posterior to the orbital rim, and is pointed to the middle portion of the zygomatic arch. Temporal muscle displacement: after a transversal section of the upper portion of the muscle, it is detached in a subperiosteal fashion. Craniotomy: the osseous removal should expose the sylvian fissure and the middle and inferior frontal gyrus and also the superior temporal giri. Dural opening: in two flaps (frontal and temporal).

Conclusion: : the pterional approach is still, nowadays, a valid and current technique. This approach allows treating many lesions located in the anterior and middle cranial fossa.

Keywords: Microsurgery; Pterional Approach; Skull Base; Sylvian Fissure

INTRODUCCIÓN

El acceso fronto-temporo-esfenoidal, usualmente denominado abordaje pterional (AP), ha sido uno de las vías más versátiles y ampliamente utilizadas en la neurocirugía contemporánea desde su estandarización y popularización por Yasargil, hace aproximadamente 40 años.¹ Una craneotomía con exposición de un pequeño sector del lóbulo frontal y temporal, junto a una amplia exposición frontobasal y del valle silviano (tras el fresado del ala esfenoidal), permitiendo un acceso rápido a las cisternas basales y a las estructuras del polígono de Willis, constituyen los componentes principales de dicho abordaje.⁶ En las últimas décadas, el abordaje pterional ha sufrido múltiples variaciones y extensiones con el fin de lograr mayores exposiciones y aumentar sus indicaciones; entre las variaciones más reconocidas se encuentran los abordajes orbitocigomático,³ transcigomático.⁴

Es el objetivo del presente trabajo describir, paso a paso, como realizar un AP, mostrando detalles anatómicos y técnicos importantes a tener presente a la hora de realizar dicho acceso.

Álvaro Campero

alvarocampero@yahoo.com.ar

Conflicto de intereses: los autores declaran no presentar conflicto de intereses.

DESCRIPCIÓN

Posición

El paciente es colocado en decúbito dorsal con los hombros paralelos a la mesa y la cabeza elevada por encima del nivel del corazón. Tras fijar la cabeza en un cabezal de 3 pines, cuidando que el pin ipsilateral al abordaje se encuentre colocado a nivel de la base de la apófisis mastoides, se realiza una tracción suave de la cabeza, con rotación contralateral (dependiendo de la patología a abordar, esta puede variar entre 10 a 60 grados), y deflexión de la misma, de tal manera que la eminencia malar represente el punto más alto de la cabeza, permitiendo así que la gravedad acentúe la separación del lóbulo frontal con la base anterior del cráneo. Además, se realiza flexión lateral de la cabeza para alejarla del hombro ipsilateral, proporcionando al cirujano mayor comodidad.^{5,6}

Incisión

Previo rasurado del cabello, se realiza la marcación de la incisión con marcador indeleble. Las referencias anatómicas son: la línea media, el trago y el arco cigomático. Utilizando cortes segmentarios de aproximadamente 4 cm de longitud, y la juiciosa coagulación con bipolar para mantener la hemostasia del tejido, iniciamos la incisión en la línea media y

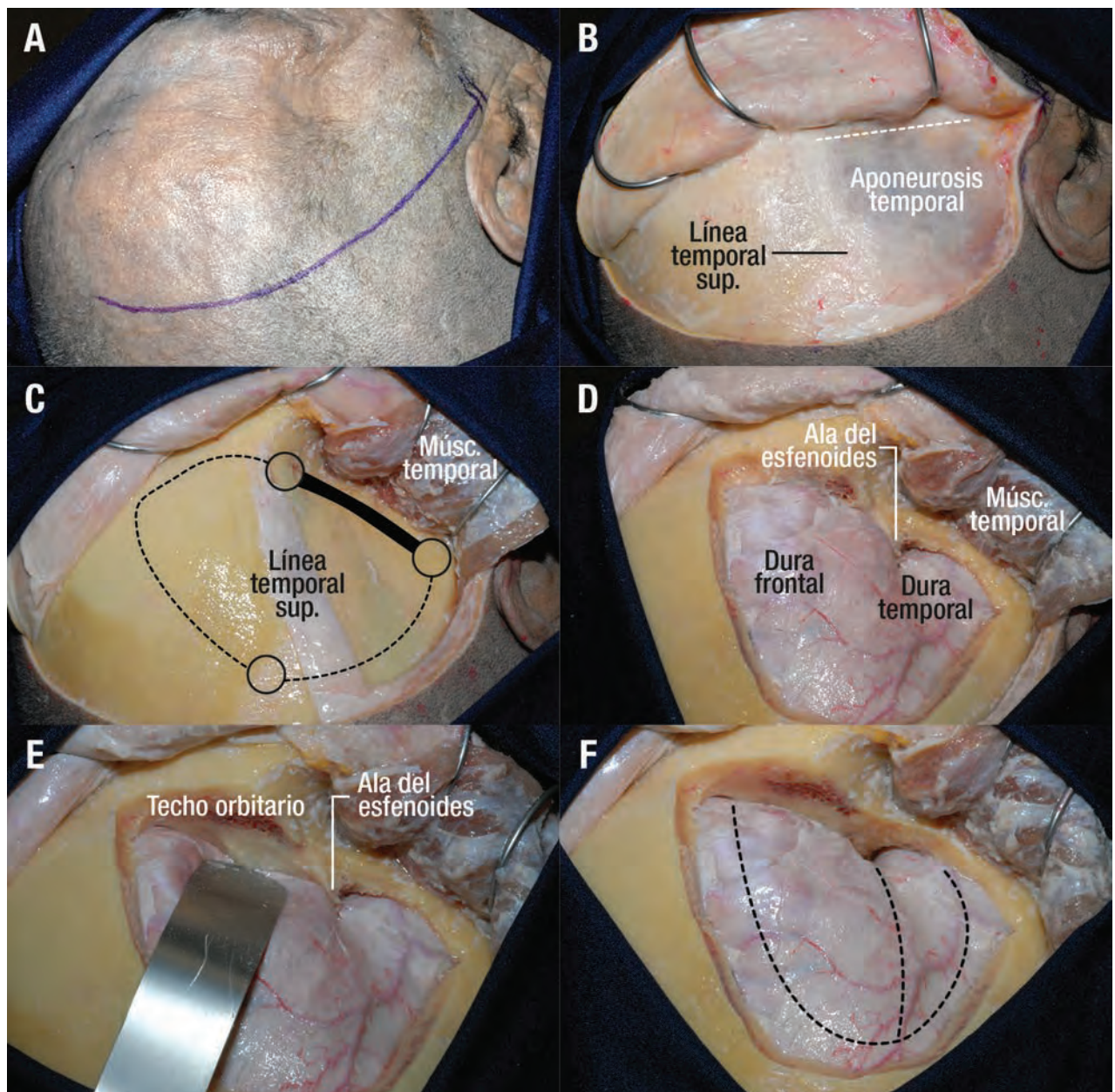


Figura 1: Abordaje pteriovascular ya ha sido movilizado. A nivel de la línea temporal superior se observa un "manguito" de músculo que sirve para suturar el mismo durante el cierre. Se observa además los 3 agujeros de trepano. D, la placa ósea ha sido removida; todavía no se realizó el fresado basal del abordaje (rebordado y techo orbitario a ala del esfenoides). E, espátula reclinando la duramadre frontal; el fresado comienza a dicho nivel. F, el fresado basal ya ha sido realizado. Se aprecia además la forma como abrir la duramadre, con dos colgajos (frontal y temporal).

la continuamos hacia el arco cigomático, 1 cm adelante del trago. Es importante mantener la incisión posterior a la línea de implantación del cabello (Figs. 1A y 2A).

MATERIALES Y MÉTODOS

Se relevaron todas las historias clínicas de los pacientes operados de HIC espontáneos desde el 2009 al 2014. Se consideraron 40 casos que cumplieran con los criterios. Se registraron los GOS a los 3, 6 y 12 meses. Tipo de cirugía, factores de riesgo, tipo hematoma, localización y volumen. Se analizaron los datos obtenidos con infostat.

Diseción interfascial

Una vez realizada la hemostasia en la incisión, procedemos a realizar una disección subgaleal, manteniendo el plano en el tejido areolar laxo (la disección con bisturí, con una angulación leve de la hoja, son útiles para este propósito). Se expone así la fascia temporal superficial y el periostio del hueso frontal.

Las consecuencias cosméticas derivadas de la realización del AP dependen principalmente de la disección y movilización del músculo temporal.⁶⁻⁸ El músculo temporal se encuentra recubierto por una fascia profunda que contiene su vascularización e inervación, y una fascia superficial,

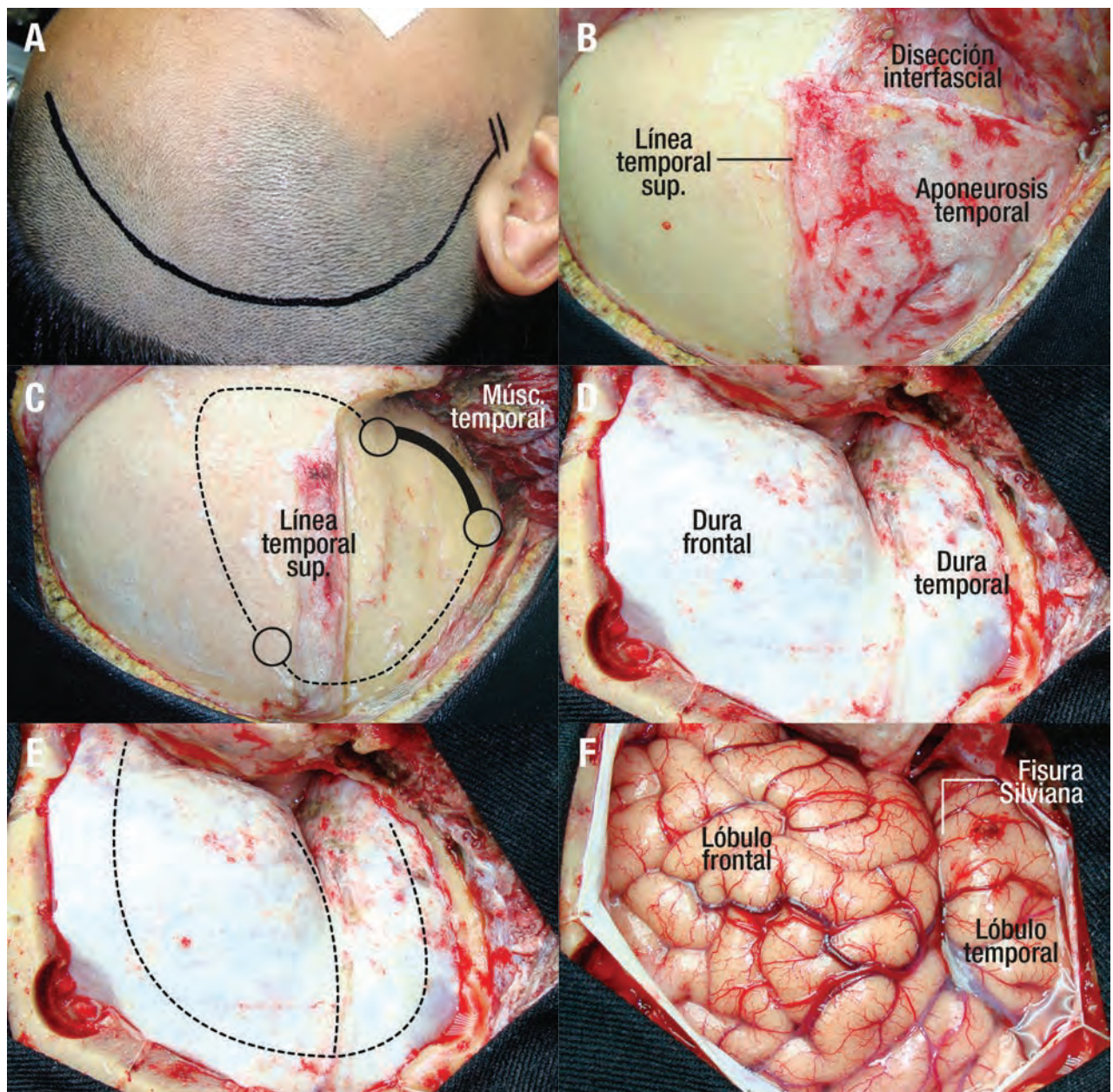


Figura 2: Abordaje pterional paso a paso en un paciente. A, incisión. B, disección interfascial. C, el músculo temporal ya ha sido movilizado. A nivel de la línea temporal superior se observa un "manguito" de músculo que sirve para suturar el mismo durante el cierre. Se observa además los 3 agujeros de trepano. D, la placa ósea ha sido removida; además, el fresado basal ya ha sido realizado. E, se aprecia además la forma como abrir la duramadre, con dos colgajos (frontal y temporal). F, la duramadre ha sido abierta, mostrando la exposición cerebral.

que a su vez se divide en una hoja externa y una hoja interna, sólo en su porción más anterior.⁸ En la realización del AP, se encuentran 3 capas grasas identificables, que son de ayuda para evitar el daño de la rama frontal del nervio facial: a) capa supra temporal, la cual se encuentra por arriba de la hoja externa de la fascia temporal superficial; b) capa grasa interfascial, que se ubica entre las hojas externa e interna de la fascia temporal superficial; y c) capa grasa subfascial que se localiza por debajo de la hoja interna de la fascia temporal superficial, entre dicha hoja y el músculo temporal. La rama frontal de la arteria temporal superficial discurre por la grasa supra temporal, al igual que el ramo frontal del nervio facial. Por la capa grasa inter-

fascial transcurre una vena innominada, la cual es necesaria coagular y cortar al realizar la disección interfascial. Así, la incisión de la hoja externa de la fascia superficial, para realizar la disección interfascial, tiene varios referentes anatómicos: la arteria temporal superficial en su porción proximal, el reborde orbitario y al arco cigomático en su porción inferior. La incisión se inicia en la línea temporal superior, 2 cm posterior del reborde orbitario, y se dirige hacia el sector medio del arco cigomático. La incisión penetra cortando la hoja externa de la fascia temporal superficial y la capa grasa interfascial, hasta alcanzar la hoja interna de la aponeurosis temporal superficial, continuando en ese plano hacia delante; durante dicha maniobra es

necesario coagular y cortar la vena innominada antes mencionada. El paso siguiente consiste en exponer el borde orbitario, sin necesidad de llegar al cigoma ni al arco cigomático.⁵ Es importante recordar que el ramo frontal del nervio facial se encuentra a 1 cm aproximadamente de la rama frontal de la arteria temporal superficial, la cual debe ser tomada como un límite a no cruzar (Figs. 1B y 2B).

Desinserción del músculo temporal

Kadri y Al-Mefty⁸ agruparon los factores de riesgo para la atrofia postoperatoria del músculo temporal en 4 grupos principales: a) daño directo a las fibras musculares (disección inadecuada, retracción excesiva o utilización de una porción muscular grande para su reinserción); b) isquemia muscular (interrupción directa de la irrigación o retracción prolongada); c) tensión inadecuada en la reinserción; y d) denervación. Para evitar estos factores de riesgo, la desinserción del músculo temporal se inicia en la línea temporal superior, dejando una porción pequeña del mismo adherida al hueso para su posterior reinserción.⁵ Así, se procede a realizar un corte muscular hasta alcanzar el plano óseo, comenzando justo por detrás de la sutura fronto-cigomática, y dirigiéndose hacia atrás, paralelo a la línea temporal superior; al llegar el corte al límite posterior del colgajo, cambia en ángulo recto de dirección, y se dirige hacia abajo, hasta aproximadamente 2 cm por debajo de la sutura escamosa. Luego se realiza una disección subperióstica, siguiendo una dirección de inferior a superior y de posterior hacia anterior, para evitar el daño de las fibras musculares.⁷ Posteriormente se repliega el colgajo muscular hacia abajo, evitando una tracción excesiva del mismo y, por lo tanto, su isquemia.

Craneotomía

El objetivo a buscar con un AP es lograr una exposición suficiente de la fisura silviana y de los lóbulos frontal y temporal. Si bien la filosofía del AP implica trabajar a través de la fisura silviana, en general la exposición de las cisternas de la base de cráneo se logra, luego de la apertura de la fisura silviana, a expensas de la suave retracción del lóbulo frontal. Por lo tanto, con la remoción ósea es necesario exponer más de lóbulo frontal (giros frontales medio e inferior), y menos de lóbulo temporal (sólo giro temporal superior). Así, la exposición es 2/3 de lóbulo frontal y 1/3 de lóbulo temporal.

Se realizan 3 agujeros de trépano: el primero, llamado "keyhole", se ubica justo por detrás de la sutura fronto-cigomática, por debajo del comienzo de la línea temporal superior; el segundo orificio se realiza cerca de la intersección de la sutura coronal con la línea temporal superior; y el último agujero se localiza en la escama temporal. Posterior a la realización de los agujeros de trépano, se debe separar la duramadre del plano óseo mediante disección roma. Se procede a iniciar la craneotomía en el primer ori-

ficio (keyhole), y desde allí, con el craneótomo, nos dirigimos al segundo y luego al tercer agujero de trépano. Por último, el primer orificio se une con el tercer orificio a través del fresado de esa parte del hueso. Una vez retirada la plaqueta ósea, se procede a fresado del techo orbitario y ala esfenoidal; para tal fin, primero se trabaja a nivel del techo orbitario, luego a nivel temporal y, por último, sobre el ala esfenoidal.⁵ Es necesario llegar hasta el borde lateral de la fisura orbitaria superior, lo que permite una mejor exposición y evita la retracción cerebral (Figs. 1C-E y 2C y D).

Apertura dural

La apertura dural debe hacerse de tal manera que, cuando se tracciona, los colgajos duros se adapten a la superficie externa del hueso, con el fin de disponer de ella sin la formación de arrugas o pliegues que puedan obstruir el campo microquirúrgico.⁶ Para lograr dicho objetivo, es necesario realizar dos colgajos duros, uno frontal más grande y otro temporal más pequeño.⁵

La apertura dural comienza en el ángulo antero-superior de la craneotomía, y, siguiendo los límites de la misma, termina a nivel del ángulo antero-inferior. Luego, un segundo corte, horizontal, se dirige de atrás hacia adelante, siguiendo a la fisura silviana, hasta el ala del esfenoides. Esta segunda incisión es fundamental para la adecuada exposición de la porción más anterior y profunda del valle silviano, evitando así la banda de tensión que se crea cuando se tracciona la dura sin realizar dicha incisión (Figs. 1F y 2E y F).

DISCUSIÓN

Para muchas técnicas quirúrgicas, la necesidad de conservar el balance entre una retracción cerebral mínima y el aumento de la exposición quirúrgica ha sido una constante en su evolución; el AP no ha sido la excepción. Desde sus primeros esbozos con la descripción de Krause del abordaje subfrontal unilateral, pasando por Heuer y Dandy con la extensión del mismo hacia un abordaje fronto-temporal y llegando a su estado actual en gran parte gracias a Yasargil, dicho abordaje no ha cesado de evolucionar, encontrándose en las últimas 4 décadas múltiples variantes que han dado pie a técnicas más complejas, con la consiguiente posibilidad de tratar lesiones de difícil acceso a la base de cráneo.¹ Así, el AP se ha constituido en parte esencial del repertorio del neurocirujano y es probablemente en la actualidad el abordaje más utilizado.

Para realizar un AP es suficiente que la parte inferior de la incisión llegue al borde superior del arco cigomático. En algunos casos extremos, donde el paciente presenta un tejido subcutáneo muy grueso, es necesario extender la misma por debajo del arco cigomático. En tal caso, es importante recordar que cuanto más cerca del trago sea la incisión, menos

posibilidades existen de lesionar el nervio facial.²

Existen varias formas de realizar la disección del colgajo de partes blandas, que se podrían resumir en 3 variantes: a) disección mio-cutánea, donde el músculo temporal junto con la piel y el tejido subcutáneo se libera del hueso en 1 solo plano. Tiene la ventaja de que evita completamente la lesión del ramo frontal del nervio facial, tiene la “gran desventaja” de obstruir la parte basal del abordaje, justo en el sector más proximal de la fisura silviana. b) Disección sub-fascial, donde se inciden las dos hojas (externa e interna) de la fascia temporal superficial, y así se expone directamente las fibras musculares. Tiene la ventaja de que evita, al igual que en la técnica anterior, la lesión del ramo frontal del nervio facial; pero, tiene la desventaja de ser más difícil exponer el reborde orbitario, por una razón anatómica de inserción de dicha fascia en el hueso. c) Disección interfascial, que fue descrita originariamente por Yasargil,⁹ y es la técnica que se describe en el presente trabajo. A entender de los autores, es la técnica más anatómica, y bien realizada, da una seguridad de preservación del ramo frontal cercana al 100%.

El número de agujeros de trepano que se realizan para un AP varían en las diferentes descripciones que se dan en la literatura. En el abordaje descrito inicialmente por Yasargil se describen 4 agujeros de trepano,⁹ y en la descripción de dicho abordaje por parte de Chaddad y col. se describen 3 agujeros de trepano;⁶ el elemento común en todos ellos es la ubicación del orificio denominado “keyhole”, el

cual se realiza justo por detrás de la sutura fronto-cigomática. En nuestro caso realizamos 3 agujeros, habitualmente, siendo necesario un cuarto orificio en personas de edad, donde la duramadre se encuentra muy adherida al hueso, para evitar romper la misma.

El propósito de los autores, en el presente trabajo, es hacer hincapié en algunos refinamientos y detalles que consideran cruciales para la correcta realización del AP, tales como la disección interfascial del músculo temporal y la apertura dural en 2 colgajos. Los autores consideran que la tendencia actual, con el desarrollo de pequeñas craneotomías frontales o fronto-temporales, para reemplazar una técnica que ha superado la prueba del tiempo, en algunas ocasiones, podría dar la impresión errónea de que es primario desarrollar técnicas que lleven el rotulo de “mini”; y no el equilibrio antes mencionado entre retracción cerebral mínima y máxima exposición quirúrgica, sumada esta a la comodidad del cirujano.

CONCLUSIÓN

Los autores sostienen que el AP constituye aún hoy día una técnica actual y vigente, que se resiste a ser olvidada, cuyas modificaciones no deben afectar sus principios básicos, y cuya aplicación juiciosa permite acceder a un gran número de patologías de la base de cráneo anterior y media.

BIBLIOGRAFÍA

1. Altay T, Couldwell WT: The frontotemporal (pterional) approach: an historical perspective. *Neurosurgery* 2012; 71:481-92.
2. Campero A, Socolovsky M, Martins C, Yasuda A, Torino R, Rhoton AL: Facial-zygomatic triangle: a relationship between the extracranial portion of facial nerve and the zygomatic arch. *Acta Neurochir (Wien)* 2008; 150:273-8.
3. Campero A, Martins C, Socolovsky M, Torino R, Yasuda A, Dimitrov L, Rhoton AJr: Three-piece orbitozygomatic approach. *Neurosurgery* 2010; 66(3 Suppl Operative):E119-20.
4. Campero A, Campero AA, Socolovsky M, Martins C, Yasuda A, Basso A, Rhoton A: The transzygomatic approach. *J Clin Neurosc* 2010; 17:14233.
5. Campero A, Ajler P, Emmerich J: Abordaje Pterional. En: Campero A, Ajler P, Emmerich J, editores. *Abordajes neuroquirúrgicos al cerebro y la base del cráneo*. Primera Edición, Buenos Aires, Ediciones Journal, 2013; pp
6. Chaddad Neto F, Carvalho Ribas G, de Oliveira E: A craniotomía pterional, descrição passo a passo. *Arq Neuropsiquiatr* 2007; 65:101-6.
7. Coscarella E, Vishteh AG, Spetzler RF, Seoane E, Zabramski JM: Subfascial and submuscular methods of temporal muscle dissection and their relationship to the frontal branch of the facial nerve. *J Neurosurg* 2000; 92:877-80.
8. Kadri PA, Al-Mefty O: The anatomical basis for surgical preservation of temporal muscle. *J Neurosurg* 2004; 100:517-22.
9. Yasargil MG, Fox JL, Ray MW: The operative approach to aneurysms of the anterior communicating artery. En: Kravenbül H editores. *Advances and technical standards in neurosurgery*. Springer-Verlag, 1975; pp 114-70.

COMENTARIO

En el presente artículo Campero y col. realizan una descripción detallada y muy bien ilustrada de la craneotomía pterional, enfatizando en su descripción el manejo de las partes blandas y sus distintas variantes, evitando el daño al nervio facial y al músculo temporal. Aprovecho el comentario para recalcar la importancia también del manejo del hueso, que considero clave en este abordaje, concretamente la ectomía ósea de parte del techo de la órbita, hueso temporal y ala esfenoidal logrando ampliar lo que Yasargil tituló “Enlarging the Base of the Pyramid” en su libro *Microneurosurgery* Vol. 1, pag. 222, cuya lectura recomiendo. Felicito a los autores por su trabajo que junto a la publicación de Chiarullo y col. en el anterior número de nuestra revista, forman parte de una actualización obligada en el tema.

Jaime Rimoldi